

SOCIEDADE BRASILEIRA DE CIRURGIA DE CABEÇA E PESCOÇO
PROVA DE TÍTULO DE ESPECIALISTA
São Paulo, 29 Abril 2006

Parte 1 – 80 questões de múltipla escolha:

1. Sobre a inervação da língua, marque a alternativa **correta**:

- a) A inervação motora do terço posterior é feita pelo n. glossofaríngeo
- b) A inervação táctil dos dois terços anteriores da língua é feita pelo n. glossofaríngeo
- c) A gustação do corpo da língua ocorre pela inervação do n. lingual, ramo do VI par
- d) O nervo facial não contribui para a inervação da língua
- e) O nervo motor de maior importância é o hipoglosso

2. O forame jugular não dá passagem ao _____ par craniano:

- a) IX
- b) X
- c) XI
- d) XII
- e) nenhuma das alternativas

3. Com relação à anatomia da laringe, considerando as 3 afirmações abaixo, assinale a alternativa **correta**:

- I. Os músculos cricoaritenóideos posteriores podem ser considerados os mais importantes da laringe, pois são os tensores das cordas vocais
- II. O músculo cricotiroideo é adutor da corda vocal
- III. O músculo tireoaritenóideo é também chamado de músculo vocal

- a) Apenas a afirmativa I está correta
- b) Apenas a afirmativa II esta correta
- c) Apenas a afirmativa III esta correta
- d) Apenas as afirmativas II e III estão corretas
- e) Todas as afirmativas estão corretas

4. O marcador ideal de um determinado tumor tem:

- a) Alta especificidade, alta sensibilidade, alto poder preditivo negativo.
- b) Alta especificidade, alta sensibilidade, baixo poder preditivo positivo.
- c) Alta especificidade, baixa sensibilidade, alto poder preditivo positivo.
- d) Baixa especificidade, alta sensibilidade, alto poder preditivo positivo.
- e) Alta especificidade, baixa sensibilidade, alto poder preditivo negativo.

5. O gene p53 é:

- a) Um antioncogene cuja proteína mutada é responsável pela detoxificação celular do tabaco.
- b) Um antioncogene cuja proteína mutada frequentemente é acumulada no núcleo das células dos tumores epiteliais.
- c) Um oncogene cuja proteína mutada é responsável pela detoxificação celular em geral.
- d) O produto de um proto-oncogene, ativado pelo tabaco e acumulado nas células epiteliais.
- e) Um oncogene que quando inativo geralmente é acumulado no núcleo das células dos tumores em geral.

6. O Ret proto-oncogene mutado deve ser investigado:

- a) Em todos os descendentes de um paciente com carcinoma medular de tireóide, com qualquer idade.
- b) Apenas nos filhos homens de paciente com carcinoma medular de tireóide, com qualquer idade.
- c) Inicialmente apenas no próprio paciente com carcinoma medular de tireóide.
- d) Em todos os descendentes de um paciente com carcinoma medular de tireóide, com idade até 20 anos.
- e) Apenas nos filhos homens de paciente com carcinoma medular de tireóide, com idade até 20 anos.

7. Antibióticos profiláticos na cirurgia de cabeça e pescoço devem ser considerados:

- a) Sempre que o hemograma mostrar > 5.000 Leucócitos/dL
- b) Nas cirurgias de pacientes diabéticos
- c) Nas cirurgias de pacientes que sofreram radioterapia na região operada
- d) Alternativas "a", "b" e "c" corretas
- e) Alternativas "b" e "c" corretas.

8. Considerando as afirmações abaixo sobre a Linfadenite crônica, a alternativa **correta** é:

I- Geralmente é uma hiperplasia de células reticuloendoteliais com infiltrado mononuclear.

II- Tem padrão histológico específico e é monoclonal.

III- Pode preceder quadro linfoproliferativo.

- a) Apenas a alternativa I está correta.
- b) Alternativa II é falsa.
- c) Apenas a alternativa III é falsa.
- d) As alternativas I e III são falsas.
- e) Todas as afirmações são falsas.

9. Não é sinal ou sintoma que pode ser associado à Doença do Refluxo Gastro-Esofágico Proximal:

- a) Globus
- b) Trismo
- c) Granulomas de corda vocal
- d) Hiperplasia da comissura posterior
- e) Sialorréia

10. É fator etiológico de hipocalcemia não relacionada a hipoparatiroidismo:

- a) Hiper magnesemia
- b) Lítio
- c) Tiazídicos
- d) Tireotoxicoses
- e) Deficiência de vitamina D

11. No seguimento pós-operatório de paciente portador do carcinoma medular, devemos lançar mão dos métodos abaixo, exceto:

- a) Radiografia de tórax
- b) Calcitonina sérica
- c) Exame físico periódico
- d) Mapeamento com Iodo 131, após indução de hipotireoidismo para aumentar a captação
- e) Todas incorretas

12. A radioterapia prévia classicamente pode estar associada a que tipo histológico de neoplasia da tireóide:

- a) Carcinoma anaplásico
- b) Carcinoma de células de Hürthle
- c) Carcinoma medular
- d) Carcinoma de células oxífilas
- e) Carcinoma papilífero

13. Marque a alternativa **correta** no que se refere ao esquema V.A. (Veterans Affairs Laryngeal Câncer Study Group) de preservação de órgão com para pacientes com carcinoma epidermóide de laringe, realizado nos Estados Unidos. Um braço do estudo recebeu Cisplatina e 5-fluoracil neoadjuvante + radioterapia se resposta completa e o outro braço recebeu:

- a) Carboplatina e 5-fluoracil adjuvante + radioterapia se resposta completa.
- b) Laringectomia total seguido de radioterapia.
- c) Carboplatina e 5-fluoracil neoadjuvante + Laringectomia se resposta parcial.
- d) Cisplatina neoadjuvante + radioterapia se resposta parcial.
- e) Cisplatina adjuvante + radioterapia se resposta completa.

14. A toxicidade renal é mais freqüente com o uso do quimioterápico:

- a) Megestate
- b) 5 fluorouracil
- c) Bleomicina
- d) Cisplatina
- e) Xeloda

15. O termo quimioprevenção, frequentemente visto na literatura de nossa especialidade, se refere geralmente à protocolos que envolvem:

- a) Quimioterápicos administrados para prevenir tumores em fumantes.
- b) Quimioterápicos administrados previamente à cirurgia para prevenção de metástases regionais.
- c) Quimioterápicos administrados previamente à cirurgia para prevenção de metástases hematogênicas.
- d) Derivados da vitamina A administrados para prevenção dos segundos tumores primários.
- e) Derivados da vitamina A administrados para prevenção metástases hematogênicas.

16. Dentre as alternativas abaixo, não pode levar a amaurose:

- a) Ligadura Bilateral da Veia Jugular interna
- b) Dissecção do quiasma
- c) Queimadura térmica extensa da face
- d) Ligadura da artéria carótida externa
- e) Tentativa de embolização intra-arterial de tumor na maxila

17. Durante uma cirurgia de grande porte de cabeça e pescoço com reconstrução a custo de retalhos e várias horas de duração, as equipes cirúrgica e anestésica devem estar preparadas para eventuais alterações clínico-metabólicas importantes. Das alternativas abaixo, é improvável a ocorrência de:

- a) Hipovolemia.
- b) Queda das catecolaminas circulantes.
- c) Hipotermia.
- d) Aumento do consumo miocárdico de oxigênio.
- e) Infecção.

18. Considerando as afirmações abaixo, a alternativa **correta** é::

- I- O ramo externo do laríngeo superior tem fibras do IV par craniano.
- II- A tireóide recebe inervação simpática e parasimpática.
- III- O principal nervo da tireóide é o Recorrente.
- IV- O nervo laríngeo-recorrente pode ser não-recorrente só a direita.

- a) I e II corretas.
- b) II e III corretas.
- c) III e IV corretas.
- d) I e IV corretas.
- e) II e IV corretas.

19. Quanto a tomografia por emissão de pósitron (PET Scan) é **correto** afirmar:

- a) é um método diagnóstico, baseado num acelerador de pósitrons.
- b) é um exame de medicina nuclear, onde a Fluoro Deoxi Glicose pode ser administrado em dose diagnóstica ou terapêutica.
- c) Geralmente deve estar situado próximo a produção do isótopo radiativo devido a sua curta meia vida.
- d) A Fluoro Deoxi Glicose é incorporada na célula durante a duplicação do DNA, sugerindo a agressividade tumoral.
- e) atualmente está indicada na pesquisa de linfonodo sentinela.

20. O torcicolo muscular congênito detectado logo após o nascimento deve:

- a) não precisa ser tratado
- b) ser tratado por cirurgia
- c) aguardar no mínimo 5 anos para tratar
- d) ser tratado por injeção de toxina botulínica
- e) ser tratado por fisioterapia

21. Paciente de 10 anos de idade queixando-se de exoftalmia. Ao exame físico apresenta manchas café-com-leite no tórax e puberdade precoce. Qual o diagnóstico de suspeita mais provável?

- a) Rabdomyossarcoma orbitário
- b) Neurofibromatose de Von Recklinghaunsen
- c) Síndrome de Albright
- d) Displasia fibrosa monostótica
- e) Fibroma ossificante

22. É uma técnica de reconstrução utilizada após ressecção de tumores de lábio superior com acometimento da comissura labial, onde desenha-se o retalho do lábio inferior em forma de **V** com pedículo medial (artéria labial). Este retalho será rodado de baixo para cima reconstruindo o defeito no lábio superior e comissura. O pedículo vascular é seccionado dias após. Essa é a técnica de:

- a) Triângulo de Burow
- b) Karapandzic
- c) Abbe
- d) Gilles
- e) Abbe-Estlander

23. Dentre os retalhos utilizados na reconstrução de cabeça pescoço, podemos associar:

- 1- Pele cervical anterior
- 2- Delto-peitoral
- 3- Miocutâneo de trapézio
- 4- Grande Peitoral
- 5- Grande Dorsal

- A- Wookey
- B- Demergasso e Piazza
- C- Aryian
- D-Tansini
- E- Bakamjian

- a) 1- D; 2- A; 3- E; 4- B; 5- C
- b) 1- C ; 2- B; 3- D; 4- E; 5- A
- c) 1- E; 2- D; 3- A; 4- C; 5- B
- d) 1- A; 2- E ; 3- B; 4- C; 5- D
- e) 1- D; 2- B ; 3- C; 4- A; 5- E

24. Paciente apresenta extenso CEC de hipofaringe e esôfago proximal. Qual das condições abaixo deve excluir formalmente o “gastric pull-up” como alternativa na reconstrução, se a opção de tratamento for uma faringo-laringo-esofagectomia total:

- a) Segundo tumor in situ no terço distal do esôfago
- b) Vagotomia troncular na década de 70
- c) Apresentar gastrite em atividade
- d) Gastrectomia BII há mais de 10 anos
- e) Todas as anteriores

25. O Cistadenoma papilar linfomatoso é também chamado de:

- a) Cilindroma
- b) Tumor de Warthin
- c) Tumor de Ewing
- d) Linfoma de Malt
- e) Oncocitoma

26. As fibras nervosas que são responsáveis pela síndrome de Frey, que se desenvolve em alguns pacientes após cirurgia na parótida, originam-se no nervo:

- a) Glossofaríngeo
- b) Vago
- c) Corda do tímpano
- d) Aurículo-temporal
- e) Facial

27. Neurotropismo é uma das características de disseminação do tumor:

- a) Carcinoma epidermóide
- b) Carcinoma mucoepidermóide
- c) Carcinoma de células acinares
- d) Carcinoma de células claras
- e) Cilindroma ou carcinoma adenóide cístico

28. É um tumor maligno que se localiza mais freqüentemente na glândula de Meibomian nas pálpebras:

- a) Carcinoma basocelular
- b) Carcinoma sebáceo
- c) Carcinoma ex-adenoma
- d) Adenocarcinoma
- e) Carcinoma de células de Merkel

29. É a mais importante lesão precursora de melanoma de pele:

- a) Nevus displásicos
- b) Lentigo maligno
- c) Úlcera de Mjorlin
- d) Nevus congênito
- e) Nevus de Hutchinsom

30. Em relação aos tumores do antro maxilar:

- a) São adenocarcinomas na maior parte dos casos
- b) São sempre tratados por ressecção crânio-facial
- c) A invasão da fossa pterigo-palatina contra-indica seu tratamento cirúrgico.
- d) Tem boa resposta ao tratamento radioterápico.
- e) São classificados de acordo com a posição em relação à linha de Öhngren

31. Considerando as afirmações abaixo, assinale a alternativa **correta**:

I- O angiofibroma juvenil acomete predominantemente adultos do sexo masculino

II- O angiofibroma juvenil é polipóide e encapsulado

III- Kroef subdividiu o angiofibroma juvenil em 04 classes

- a) Apenas as afirmativas I e II estão corretas
- b) Apenas as afirmativas II e III estão corretas
- c) Apenas as afirmativas I e III estão corretas
- d) Todas as afirmativas estão corretas
- e) Todas as afirmativas estão erradas

32. A invasão da cortical da mandíbula por carcinoma epidermóide de gengiva inferior:

- a) configura classificação TNM mínima como T2
- b) configura classificação TNM como T4a
- c) indica a necessidade de mandibulectomia seccional
- d) indica o esvaziamento cervical clássico
- e) Não altera a classificação TNM

33. O carcinoma verrucoso da cavidade oral é mais freqüente:

- a) Na região jugal e gengiva
- b) No soalho da boca e palato duro
- c) Na área retromolar e língua
- d) Na língua e palato duro
- e) No palato mole e área retromolar

34. Segundo o estadiamento da AJCC de 2002, não pode ser estadiado como T4b o CEC originário de cavidade oral que infiltrar:

- I- infiltrar o seio maxilar
- II- infiltrar a base do crânio
- III- infiltrar a artéria carótida interna
- IV- musculatura profunda da língua

- a) I e II corretas
- b) II e III corretas
- c) II e IV corretas
- d) III e IV corretas
- e) I e IV corretas

35. No que se refere à amifostina, está **correto** afirmar:

- a) é uma droga utilizada na prevenção da xerostomia durante a radioterapia.
- b) é uma droga inibidora da mucosite da radioterapia.
- c) tem efeitos potencializadores da radioterapia.
- d) deve ser utilizada em ciclos de 21 dias durante a radioterapia.
- e) todas as anteriores.

36. Não se pode afirmar sobre os carcinomas da rinofaringe:

- a) Podem estar associados ao EBV.
- b) Diplopia pode estar presente nas lesões avançadas.
- c) Após cessar o tabagismo, pacientes mantem risco elevado por vários anos.
- d) Incidência aumentada no sudeste asiático.
- e) Podem ter como primeiro sintoma a disseminação ganglionar.

37. São acessos cirúrgicos descritos para tumores da orofaringe, **exceto**:

- a) “*Swing*” mandibular
- b) Faringotomia supraioidea
- c) Faringotomia lateral
- d) Acesso de Wilson
- e) Trans-oral

38. Qual o mecanismo da otalgia reflexa nos tumores da hipofaringe?

- a) N. glossofaríngeo, gânglio petroso, n. timpânico (Jacobson)
- b) ramo int. do laringeo sup., laringeo sup., gânglio jugular, n. auricular (Arnold)
- c) N. recorrente, gânglio petroso, corda do tímpano (n. Jacobson)
- d) Ramo ext. n. laringeo superior, n. glossofaríngeo, n. timpânico
- e) Nervo laríngeo inferior, vago, n. timpânico

Caso clínico referente as questões 39 e 40: Paciente com 46 anos de idade, portador de carcinoma espinocelular de seio piriforme esq. (T2N0M0) - lesão comprometendo parede lateral do seio, poupando as paredes medial e posterior da hipofaringe. Cordas vocais móveis. Pergunta-se:

39. Qual a cirurgia mais indicada?

- a) Faringolaringectomia + Esv. Completo Esq
- b) Laringectomia parcial
- c) Faringolaringectomia + Esv. Completo Bilat
- d) Laringectomia + Esv. Jug. Bilat.
- e) Faringectomia parcial + Esv. Cerv. Esq

40. Com referência ao caso anterior, se o estadiamento clínico for confirmado pela patologia e todas as margens recortadas estiverem livres, a radioterapia:

- a) Deverá incluir apenas o pescoço homolateral
- b) Deverá incluir apenas o sítio primário.
- c) Deverá incluir o sítio primário e o pescoço do lado da lesão.
- d) Deverá incluir ambos os lados do pescoço e não o sítio primário.
- e) não deverá ser realizada

41. Todos os fatores abaixo aumentam o índice de recidiva peritraqueostoma após laringectomia, **exceto**:

- a) Extensão subglótica grosseira
- b) Traqueostomia prévia
- c) Metástase linfonodal paratraqueal
- d) Doença extravazada para glândula tireóide
- e) Extravazamento capsular de metástase linfonodal no nível III

42. Todas são contra-indicações à laringectomia supraglótica no tratamento de pacientes com carcinoma de laringe, **exceto**:

- a) Invasão da cartilagem tireóide
- b) Invasão das aritenóides
- c) Invasão do espaço paraglótico
- d) Invasão do espaço pré-epiglótico
- e) Extensão tumoral a uma profundidade de 5mm na comissura anterior

43. Com relação as laringectomias, no tratamento de pacientes com carcinoma de laringe, assinale a alternativa **correta**:

- I- Tanto na laringectomia supracricóide com cricoioidoepiglotopexia (CHEP) como com a cricoioidopexia (CHP) a cartilagem tireóide é ressecada.
- II- Ambas as falsas cordas são ressecadas, tanto na CHEP como na laringectomia supraglótica
- III- É contra-indicação a CHEP: extensão subglótica acometendo a cartilagem cricoide.

- a) Apenas a afirmativa I está correta
- b) Apenas a afirmativa II está correta
- c) Apenas as afirmativas I e II estão corretas
- d) Apenas as afirmativas I e III estão corretas
- e) Todas as afirmativas estão corretas

44. Qual das estruturas abaixo constitui uma barreira parcial para a propagação dos tumores da laringe?

- a) cone elástico
- b) ventrículo laríngeo
- c) pecíolo da epiglote
- d) espaço de "Reinke"
- e) ligamento interaritenóideo

Caso clínico referente as questões 45 e 46: Paciente com 54 anos, sexo masculino, natural de Ipiaú, BA, apresenta lesão úlcero-infiltrativa de corda vocal direita que, anteriormente compromete a comissura anterior aí se detendo; posteriormente compromete a aritenóide direita aí se detendo; inferiormente poupa a sub-glote e, superiormente, preenche o ventrículo abaulando a banda ventricular. Cordas vocais móveis, seios piriformes livres. Ausência de linfonodos palpáveis no pescoço (T2N0M0 cvd). Pergunta-se:

45. Qual a conduta mais correta para o tratamento do pescoço?

- a) radioterapia pré-operatória
- b) tratamento radioterápico pós-operatório
- c) esvaziamento cervical seletivo homolateral à lesão

- d) esvaziamento cervical bilateral
- e) não há necessidade de tratar o pescoço

46. Qual a cirurgia indicada sobre a laringe?

- a) laringectomia fronto-lateral
- b) laringectomia “near-total”
- c) laringectomia total
- d) cordectomia
- e) laringectomia supracricoide com CHEP

47. Com relação aos carcinomas bem diferenciados da tireóide em crianças, podemos afirmar:

- a) Embora a disseminação para os gânglios linfáticos do pescoço seja frequente, geralmente tem bom prognóstico se adequadamente tratados.
- b) Estão associados geralmente a hiperexpressão dos genes H-Nis e RET.
- c) Raramente captam iodo e tem mortalidade elevada.
- d) São lesões de crescimento lento na maioria das vezes, geralmente associadas ao diabetes juvenil e a obesidade.
- e) São raros, geralmente não metastatizam a distância e a supressão hormonal após o tratamento deve ser evitada.

48. Com relação aos fatores prognósticos e grupos de risco no carcinoma diferenciado de tireóide, assinale a alternativa **correta**:

I- O sexo (mas/fem) não é fator prognóstico nas principais classificações existentes

II- Na classificação “DAMES”, a aneuploidia celular tem um melhor prognóstico

III- Pacientes com 40 anos, apresentando carcinoma papilífero clássico de 2cm sem extravasamento capsular ou metástase, é considerado de baixo risco

- a) Apenas a afirmativa I está correta
- b) Apenas a afirmativa III está correta
- c) Apenas as afirmativas I e III estão corretas
- d) Apenas a afirmativa II está correta
- e) Apenas as afirmativas II e III estão corretas

49. No que se refere a inervação dos músculos do pescoço, assinale a associação **correta**:

- 1- ventre anterior do m. digástrico
- 2- ventre posterior do m. digástrico
- 3- O m. hioglosso
- 4- m. milo-hioideo
- 5- m. estilo-hioideo

- A- n. Facial
- B- n. Mandibular (Trigêmio)
- C- n. Hipoglosso

- a) 1- B; 2- C; 3- A; 4- A; 5- B.
- b) 1- A; 2- B; 3- C; 4- C; 5- A.
- c) 1- B; 2- A; 3- C; 4- B; 5- A.
- d) 1- C; 2- A; 3- B; 4- C; 5- B.
- e) 1- C; 2- B; 3- B; 4- A; 5- C.

50. No hiperparatireodismo primário:

- a) é difícil estabelecer o diagnóstico diferencial entre adenoma e hiperplasia
- b) o adenocarcinoma é o mais comum
- c) o adenoma é o mais raro
- d) o diagnóstico sempre é feito em doentes renais crônicos.
- e) todas paratireóides estão alteradas em tamanho

51. A tireoidite de Riedel:

- I- pode ser confundida com um carcinoma anaplásico
- II- a tireóide aumenta de volume com consistência fibroelástica
- III- pode causar disfagia e paralisia recorrential
- IV- geralmente cursa com hipertireoidismo importante

- a) Apenas as afirmativas I e II estão corretas
- b) Apenas as afirmativas I e III estão corretas
- c) Apenas as afirmativas I e IV estão corretas
- d) Apenas as afirmativas II e III estão corretas
- e) Apenas as afirmativas II e IV estão corretas

52. A boa técnica cirúrgica preconiza nas tireoidectomias:

- a) ligar os vasos do pedículo superior rente à glândula para evitar a lesão do n. Laríngeo recorrente.
- b) Identificar o nervo laríngeo recorrente antes de luxar a glândula.
- c) A artéria tireoidea inferior deve ser ligada mais afastada da glândula para evitar a lesão do recorrente.
- d) A ligadura dos vasos supra-istmicos apenas depois de identificar as paratireóides superiores.
- e) As veias do polo inferior devem ser ligadas distalmente as paratireóides inferiores.

53. Neoplasia caracterizada basicamente pela proliferação de epitélio odontogênico, com capacidade infiltrativa e sem potencial de indução sobre o estroma:

- a) Fibroma ameloblático
- b) Odontoma
- c) Ameloblastoma
- d) Mixoma

e) Displasia Fibrosa

54. No que se refere aos Ameloblastomas, podemos dizer:

- a) Geralmente estão associados a abscessos periodontais
- b) São tumores malignos de linhagem odontogênica
- c) São sensíveis a radioterapia e pouco sensíveis a quimioterapia
- d) Na maxila são mais agressivos do que na mandíbula
- e) A telomerase é um marcador pela grande concentração de amilóide

55. O tumor glômico:

- a) pode ser bilateral
- b) é sempre unilateral
- c) acomete somente o sexo feminino
- d) é sempre benigno e ressecável
- e) é tratado por cirurgia endovascular

56. Assinale a alternativa **falsa**:

- a) O esteseoneuroblastoma é um tumor neuroectodérmico do epitélio olfatório.
- b) O esteseoneuroblastoma é um tumor de células pequenas com núcleos apresentando rosetas e pseudorosetas características.
- c) O neurofibroma é não encapsulado enquanto que o schwannoma é encapsulado.
- d) Na imunohistoquímica, os melhores marcadores do esteseoneuroblastoma são enolase neuro específica e citoqueratina.
- e) O schwannoma cresce de fora para dentro do nervo, enquanto que o neurofibroma cresce de dentro para fora do nervo.

57. Quanto ao Picibanil (OK 432), esta **incorreto** dizer:

- a) É uma mistura liofilizada do *streptococcus pyogenes* tratados com benzilpenicilina.
- b) Pode ser injetado intratumoral.
- c) Uso contra-indicado em extremos de idade.
- d) É um agente esclerosante.
- e) Pode ser uma alternativa à cirurgia no tratamento dos linfangiomas.

58. Assinale a alternativa **falsa**:

- a) Os paragangliomas, tumores vasculares podem acometer a artéria carótida e a veia jugular.
- b) Malformações vasculares e linfangiomas não regridem espontaneamente.
- c) O ameloblastoma pode ser folicular, plexiforme, acantomatoso de células granulares e basais.
- d) O ameloblastoma folicular e plexiforme são os mais frequentes.

e) O ameloblastoma multicístico tem de ser ressecado radicalmente enquanto que o unicístico pode ser curetado.

59. Com relação à musculatura extrínseca do olho, podemos dizer:

- a) O músculo oblíquo inferior se origina da parte posterior da órbita.
- b) O músculo oblíquo superior é inervado pelo par craniano III.
- c) Os quatro músculos retos têm a mesma inervação motora.
- d) O nervo oculomotor inerva todos os músculos retos e o oblíquo inferior.
- e) Apenas o músculo oblíquo superior está inervado pelo nervo troclear.

60. Dentre os fatores prognósticos da metástase regional do carcinoma da laringe é considerado o mais importante:

- a) Desmoplasia.
- b) Presença de corpos psamomatosos no linfonodo.
- c) Linfonodos bilaterais comprometidos.
- d) Ruptura capsular macroscópica.
- e) Linfonodo contralateral comprometido.

61. A presença de linfonodos metastáticos no nível V em carcinomas de boca :

- a) Nunca ocorre
- b) Ocorre freqüentemente
- c) Geralmente ocorre na presença de outras cadeias comprometidas
- d) É freqüente isoladamente
- e) Geralmente indica invasão da mandíbula

62. Na síndrome de Horner causada pela destruição de nervos simpáticos cervicais, esta **errado** afirmar:

- a) Observa-se ptose unilateral da pálpebra.
- b) Observa-se miose.
- c) Observa-se rubor facial.
- d) Observa-se decréscimo da transpiração da face.
- e) Observa-se exoftalmia.

63. O efeito de Wolff-Chaikoff é:

- a) Perda da sensibilidade cutânea peri-incisional.
- b) Bloqueio transitório da síntese de hormônio tireoideo pelo iodo em altas doses
- c) Queda na acuidade visual pós uso de halotano.
- d) Paralisia muscular por inibição cumarínica na placa motora.
- e) Base para a reposição de cálcio no hipoparatiroidismo.

64. Considerando as afirmações abaixo sobre a laringocele, assinale a alternativa **correta**:

I- Quando restrita a endolaringe, observa-se aumento da falsa corda e pode provocar obstrução da via aérea

II- Para apresentar-se clinicamente como um abaulamento cervical, deve atravessar a membrana tiro-hioidea.

III- No exame físico, uma laringocele não se expande durante a manobra de Valsalva.

- a) Apenas as afirmativas I e II estão corretas
- b) Apenas as afirmativas II e III estão corretas
- c) Apenas as afirmativas I e III estão corretas
- d) Todas as afirmativas estão corretas
- e) Todas as afirmativas estão erradas

65. Dentre os tumores benignos observados na laringe, podemos dizer:

- a) Hemangiomas podem incidir em qualquer região.
- b) Condrossarcomas não respondem a radioterapia.
- c) Condromas nunca provocam disфонia.
- d) Mixomas são associados ao tabagismo.
- e) Papilomas geralmente são associados a infecção por Epstein Barr Virus

66. No manejo dos bócios mergulhantes, está **correto** afirmar:

- a) sempre que possível, a esternotomia traz segurança a cirurgia.
- b) O preparo com solução de lugol reduz o risco de hemorragia.
- c) A glândula pode ser luxada sem se identificar a artéria inonimada.
- d) O nervo laríngeo recorrente não precisa ser identificado.
- e) As paratireóides devem ser conservadas apenas do lado contralateral.

67. No manejo do Bócio, está **errado** afirmar:

- a) Pode ter mais de um agente causal.
- b) A L-tiroxina sódica pode ser útil na terapia supressora.
- c) A exploração cirúrgica está indicada na suspeita de neoplasia.
- d) Nódulos com índice de Lagala I são benignos.
- e) Deve-se evitar o uso de contrastes radiológicos iodados na sua investigação.

68. De acordo com as resoluções do conselho nacional de saúde que regem no Brasil aspectos éticos da pesquisa com seres humanos, e em particular a resolução 196/96, está **correto** afirmar:

- a) Um estudo metodologicamente incorreto pode ser ético, se for moralmente correto.
- b) O termo de consentimento livre e esclarecido deve ser aplicado apenas aos pacientes maiores de idade e que estejam concientes.
- c) Se um médico legalmente habilitado decide fazer um novo tratamento, poderá fazê-lo desde que comunique por escrito sua intenção a administração do hospital.
- d) Se um determinado procedimento experimental é legal, necessariamente é ético e vice-versa.
- e) Uma pesquisa apenas em blocos de parafina (sem contato com pacientes) não dispensa a aprovação do estudo no comite de ética em pesquisa do hospital e seu registro na CONEP.

69. Pode-se dizer que o *Higroma cístico* e o *Teratoma* têm em comum:

- a) Ambos podem ser neoplasia benigna ou maligna que acomete principalmente a região cervical.
- b) Podem ser detectados pelo teste de Log-rank.
- c) Frequentemente são diagnosticadas no pré-natal ou no nascimento.
- d) A cirurgia deve ser postergada até a adolescência.
- e) A ressonância nuclear magnética apresenta em ambos os casos o mesmo aspecto em T2.

70. A traqueostomia deve ser rotina sempre quando for feito (a) ou houver:

- a) Insuficiência respiratória num paciente politraumatizado.
- b) Ressecção extensa de um tumor na base da língua.
- c) Ressecção de um carcinoma na corda vocal.
- d) No tratamento cirúrgico da traqueomalácia.
- e) Todas as anteriores estão corretas.

71. Um tumor que infiltra _____ determina a não radicalidade da cirurgia.

- a) a lâmina papirácea.
- b) o seio cavernoso.
- c) o seio sigmóide.
- d) a carótida externa.
- e) a meninge na fossa anterior

72. Um paciente que foi submetido à uma ressecção crânio facial e apresenta rinorréia aquosa no pós-operatório, para descartar a possibilidade de uma fístula liquórica podemos fazer:

- a) coletar a secreção e comparar o teor de glicose na secreção com a glicemia.
- b) pedir uma meningografia contrastada com manobra de Vasalva.
- c) tomografia computadorizada helicoidal com contraste.
- d) pesquisa de imunoglobulinas na secreção.
- e) Todas as anteriores.

73. Não pode ser considerada uma contraindicação para uma cirurgia de cabeça e pescoço:

- a) tumor infiltra ambas as órbitas.
- b) recusa do paciente.
- c) risco cirúrgico classe IV.
- d) não autorização pela fonte pagadora.
- e) Infiltração importante do parênquima cerebral.

74. Um paciente apresenta-se no consultório com uma otite serosa. Dentre os possíveis agentes etiológicos **não** podemos incluir:

- a) carcinoma da rinofaringe.
- b) intoxicação por hidrazida.
- c) barotrauma no mergulho.
- d) IVAS.
- e) Adenite na rinofaringe.

75. Qual das afirmativas abaixo é falsa?

- a) O pescoço N0 pode ser tratado com esvaziamento seletivo
- b) O pescoço N0 deve ser tratado com radioterapia
- c) Pacientes N0 obesos e com pescoço curto devem preferencialmente ter o pescoço tratado com cirurgia.
- d) Não há padrão confiável para a comparação entre a radioterapia e a cirurgia para o pescoço N0
- e) A radioterapia deve ser indicada em casos pN+ com ruptura capsular do linfonodo.

Caso clínico para as questões de 76 a 79: Paciente masculino de 50 anos de idade, obeso mórbido, micrognata, chega ao seu consultório com história de 3 semanas de um tumor palpável no lobo esquerdo da tireóide. Apresenta uma ultrasonografia feita ha 15 dias (mostrando um tumor sólido-cístico com 4,5 cm de diâmetro, com 2 gânglios linfáticos cervicais homolaterais de aspecto arredondado, heterogeneos, calcificados com 2,0 e 2,5 cm de diametro – homolaterais e próximos da tireóide) e uma tomografia computadorizada com contraste iodado feita ha 10 dias, confirmando os dados da USG, este último exame solicitado pelo clínico da família. Apresenta PBAAF do nódulo da tireóide e em um dos gânglios cervicais sugestiva de “carcinoma papilífero”.

76. Considerando as afirmações abaixo sobre o caso, assinale a alternativa **correta**:

- I- A idade descarta ser um carcinoma anaplásico.
- II- Mesmo que a cirurgia confirme um carcinoma papilífero clássico, o paciente deverá ser submetido por volta da 3^a ou 4^a semana do pós-operatório a uma pesquisa de corpo inteiro com iodo 131 seguida de dose terapêutica.

III- O anestesista deverá ter dificuldades para estabelecer a ventilação com a cânula de orotraqueal .

- a) Apenas as afirmativas I e II estão erradas
- b) Apenas as afirmativas II e III estão corretas
- c) Apenas as afirmativas I e III estão erradas
- d) Todas as afirmativas estão corretas
- e) Todas as afirmativas estão erradas

77. No nosso país, grande parte dos serviços preconizam a tireoidectomia total nos casos considerados de baixo risco para carcinomas bem diferenciados da tireóide. Este paciente não pode ser considerado baixo risco **exceto** por:

- a) idade.
- b) tamanho do nódulo.
- c) presença de disseminação no pescoço.
- d) histologia do tumor.
- e) todas as anteriores.

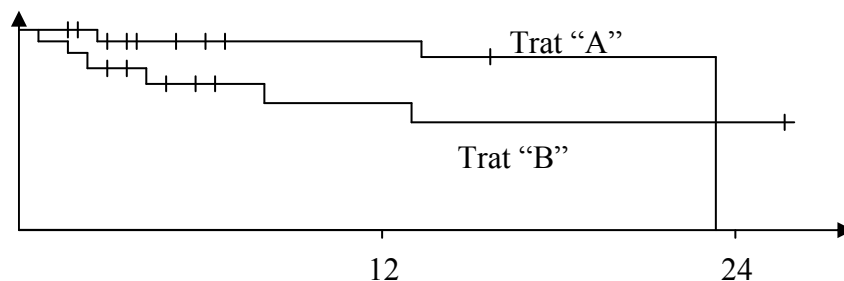
78. Assumindo que as punções do nódulo e do gânglio linfático estão corretas, a melhor opção de tratamento para este paciente é:

- a) tireoidectomia total com esvaziamento supraomohioideo.
- b) tireoidectomia total com esvaziamento jùgulo-carotídeo e recorrential homolateral
- c) tireoidectomia total, retirada dos dois gânglios e esvaziamento do compartimento central.
- d) tireoidectomia total ampliada com esvaziamento jùgulocarotídeo bilateral.
- e) tireoidectomia total com esvaziamento supraomohioideo homolateral e recorrential contra-lateral.

79. Neste caso específico, o critério mais provável e o tempo aproximado de pós-operatório para liberar o paciente para receber o iodo 131 deverão ser:

- a) o iodo urinário e tempo entre 4 e 6 meses.
- b) o TSH e tempo entre 3 e 4 semanas.
- c) o PTH e tempo entre 3 e 4 meses.
- d) o T4 livre e tempo entre 4 e 6 meses.
- e) o TSH e o tempo após dois anos.

80. Observando o gráfico de sobrevida abaixo, onde dois tratamentos para carcinoma de laringe "A" e "B" são comparados, onde o intervalo de confiança de 95% e o $p = 0,09$ o mais **correto** seria afirmar:



- a) O tratamento A é certamente superior ao B pois na absoluta maior parte do tempo a sobrevida de seus pacientes foi próxima de 100%
- b) O tratamento "B" é certamente superior a "A" pois após 24 meses nenhum paciente do grupo "A" estava vivo e no grupo "B" mais da metade ainda estavam vivos.
- c) Como o valor do erro Beta (β) é maior do que 0,05, nada pode ser dito sobre estas curvas de sobrevida, ou seja, o resultado é inútil.
- d) Apesar de não ter atingido a significância estatística geralmente utilizada, nota-se uma tendência de melhor sobrevida para os pacientes do grupo "A", com a ressalva de que não se tem o seguimento da maior parte dos pacientes e o N do estudo é pequeno.
- e) Se este estudo for seguido por mais tempo e havendo algum paciente vivo no grupo "B", provavelmente poderemos dizer que o tratamento "B" é superior ao "A" com ou sem significância estatística.

Parte 2 - Questões dissertativas:

- 1- Descreva a anatomia e técnica cirúrgica, indicações e principais complicações do retalho do músculo peitoral maior.
- 2- Descrição, indicações, contra-indicações, vantagens e desvantagens da Laringectomia subtotal com Cricohioidopexia.
- 3- Descreva os níveis e subníveis linfonodais do pescoço e os parâmetros anatômicos que orientam esta divisão. A seguir baseado nesta divisão, conceitue os tipos de esvaziamento.
- 4- Conceitue os tipos de ressecção dos tumores do andar inferior da boca em relação ao arco mandibular.
- 5- Conceitue o câncer bem diferenciado da tireóide com baixo risco e liste os argumentos que sustentam a tireoidectomia total e a tireoidectomia parcial nestes pacientes.